

SafeSept™

Transseptaler Punktionsdraht

SafeSept erlaubt die präzise Punktion des Septums und eine sichere Führung der transseptalen Standardnadel in das linke Atrium. Die transseptale Punktion ist eine wichtige Voraussetzung z.B. für linksatriale Ablationsprozeduren und die Platzierung von Vorhofohrverschlüssen oder

Mitralclips. Die Bestätigung der korrekten Punktion kann rein fluoroskopisch erfolgen. Im klinischen Einsatz hat sich SafeSept für einen sicheren, zuverlässigen und effektiven Zugang zum linken Atrium bewährt, auch bei fibrotischem Septum oder ausgedehntem Septum-Aneurysma¹.

Eigenschaften

Präzise und leichtgängig

- Minimaler Kraftaufwand durch extrem feine und scharfe Spitze
- Zuverlässige Punktion auch bei Fibrose oder Septum-Aneurysma

Sichere transseptale Punktion

- Atraumatische J-Form sofort nach Punktion
- Hervorragende Röntgensichtbarkeit, Bestätigung der korrekten Punktion durch Röntgenkontrolle, Druckmessung/Kontrastmittelinjektion ebenfalls möglich
- Führung für sicheres Nachschieben der transseptalen Standardnadel

Universell einsetzbar mit allen gängigen transseptalen Standardnadeln

Anwendungsbereiche

Abbildung 1

- Transseptale Standardmethode bis zum Septum
- Einführen des SafeSept in die transseptale Standardnadel

Abbildung 2 und 3

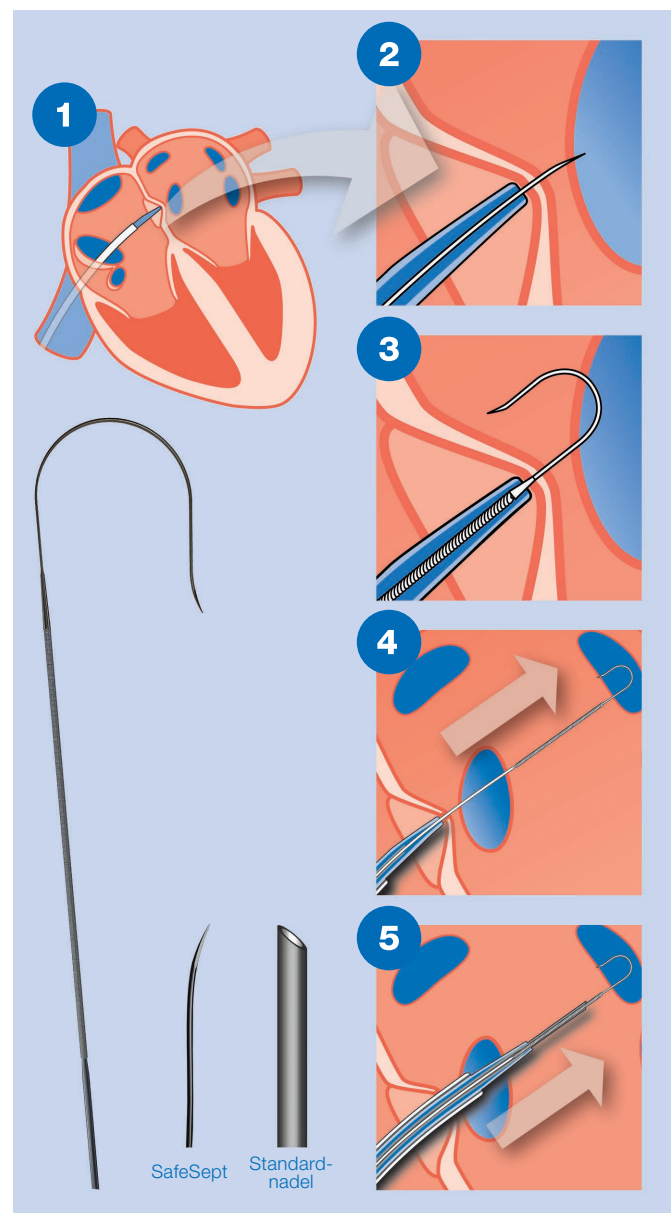
- Durchstoßen des Septums mit dem scharfen SafeSept

Abbildung 4

- Weiteres Vorschieben des atraumatischen SafeSept in eine der Pulmonalvenen
- Röntgenkontrolle zur Bestätigung der korrekten Punktion

Abbildung 5

- Sicheres, geführtes Nachschieben der transseptalen Standardnadel über den SafeSept
- Nachschieben von Dilatator und Schleuse



Bestellinformationen

SafeSept™

Artikel	Durchmesser	Länge	Bestellnummer
SafeSept™ SS-135	0,014 Zoll	135 cm	06107100

Wir freuen uns auf Ihre Anfrage!

einfach telefonisch, per Fax oder E-Mail:

Telefon: 0241-997532-22 | Fax: 0241-997532-99 | E-Mail: kundenservice@bispingmed.de

¹ Wadehra, V.; Buxton, A. E.; Antoniadis, A. P. et al.: The use of a novel nitinol guidewire to facilitate transseptal puncture and left atrial catheterization for catheter ablation procedures. *Europace Advance Access*, published August 8, 2011

Ponti, R. de: Transseptal catheterization for ablation in the left heart: What to do when the door is locked up tight? *Europace Advance Access*, published April 10, 2010

Wieczorek, M.; Hoeltgen, R.; Akin, E.; Reza, Salili, A.: Use of a novel needle wire in patients undergoing transseptal puncture associated with severe septal tenting. In: *Journal of Interventional Cardiac Electrophysiology* 27 (2010) 1, p. 9–13

Weitere Informationen entnehmen Sie bitte auch der Gebrauchsanweisung.

Ein Produkt unseres Partners

